УДК 616.346.2-002.1-07-08-053.3 doi:10.25298/2616-5546-2025-9-2-167-171

ОСТРЫЙ АППЕНДИЦИТ У НОВОРОЖДЕННОГО

[1]В. В. Новосад, [1]В. И. Ковальчук, [2]А. А. Козич, [2]А. В. Худовцова, [3]Е. А. Новосад

[1]Гродненский государственный медицинский университет, Гродно, Беларусь
[2]Гродненская областная детская клиническая больница, Гродно, Беларусь
[3]Гродненский областной клинический перинатальный центр, Гродно, Беларусь

Введение. Аппендицит у новорожденных общепринято относить к редкой воспалительной патологии брюшной полости, встречающейся в 0,04% наблюдений у детей. Редкость его развития связана со следующими факторами: воронкообразная форма аппендикса и широкое основание; мягкая молочная пища; преобладание лежачего положения у младенцев; редкие инфекции. Летальность достигает в настоящее время 22%, и основной фактор, способствующий этому, – поздняя диагностика.

Цель исследования – демонстрация редкого случая диагностики и лечения осложненного аппендицита у новорожденного.

Материал и методы. Данные клинического наблюдения пациента Л. в возрасте 8 суток, находившегося на лечении в отделении анестезиологии и реанимации (ОАиР) для новорожденных в УЗ «Гродненская областная детская клиническая больница», в феврале 2024 г.

Результаты. Ребенок доставлен в ОАиР для новорожденных минуя приемный покой в возрасте 8 суток жизни с диагнозом «Инфекция специфичная для перинатального периода, неуточненная, парез кишечника, некротизирующий энтероколит 1а стадии, неонатальная желтуха». Девочка находилась под динамическим наблюдением хирурга. На 3-и сутки состояние ухудшилось: резкое вздутие живота, рвота, нарушение отхождения стула. Ребенку выполнен пассаж контраста по желудочно-кишечному тракту. На рентгенограммах отмечались признаки кишечной непроходимости. Выполнена лапаротомия, адгезиолизис, вскрытие абсцесса, аппендэктомия, цекостомия, шинирование подвздошной кишки, лаваж и дренирование брюшной полости. Послеоперационный период без осложнений.

Заключение. Представленный случай из практики для хирургов в нашем стационаре является первым. С учетом данных литературы полагаем, что данное осложнение возникло на фоне течения некротизирующего энтероколита. Несмотря на сложность заболевания, пациент был выписан с выздоровлением.

Ключевые слова: *новорожденные, острый аппендицит, некротизирующий энтероколит, перитонит, цекостома*

ACUTE APPENDICITIS IN A NEWBORN

[1]V. Navasad, [1]V. Kavalchuk, [2]A. Kozich, [2]H. Khudovcova, [3]K. Navasad

[1]Grodno State Medical University, Grodno, Belarus
[2]Grodno Regional Clinical Pediatric Hospital, Grodno, Belarus
[3]Grodno Regional Clinical Perinatal Center, Grodno, Belarus

Background. Appendicitis in newborns is generally considered to be a rare inflammatory pathology of the abdominal cavity, occurring in 0.04% of cases in children. Its rarity is associated with the following factors: the funnel-shaped form of the appendix, its wide base; soft, milky food; the predominance of the supine position in infants; and rare infections. The current mortality rate is as high as 22%, its main contributing factor being late diagnosis.

Objective. To demonstrate a rare case of complicated appendicitis diagnosis and treatment in a newborn.

Material and methods. Clinical observation data of patient L., aged 8 days, who was treated in the Department of Anesthesiology and Intensive Care for Newborns at the Grodno Regional Children's Clinical Hospital in February 2024.

Results. The child was admitted to the Department of Anesthesiology and Intensive Care for Newborns bypassing the emergency department at the age of 8 days of life with the following diagnosis: Infection specific for the perinatal period, unspecified. Intestinal paresis. Necrotizing enterocolitis stage 1 a. Neonatal jaundice. The child was under the dynamic supervision of a surgeon. On the 3rd day, the child's condition worsened, with severe abdominal distension, vomiting, and difficulty passing stool. The child underwent contrast radiography of the digestive tract. X-ray images showed signs of intestinal obstruction. Laparotomy, adhesiolysis, abscess opening, appendectomy, cecostomy, ileal splinting, abdominal lavage as well as drainage were performed. The postoperative period was without complications.

Conclusion. The reported case is the first of its kind for the surgeons at our hospital. Based on literature data, we believe this complication arose during the course of necrotizing enterocolitis. Despite the complexity of the disease, the patient made a full recovery and was discharged from the hospital.

Keywords: *newborn, acute appendicitis, necrotizing enterocolitis, peritonitis, and cecostomy*

Автор, ответственный за переписку:
Новосад Василий Васильевич, канд. мед. наук, доцент, Гродненский государственный медицинский университет, e-mail: vass1980@mail.ru

Corresponding author:
Navasad Vasilij, PhD (Medicine), Associate Professor, Grodno State Medical University, vass1980@mail.ru

Для цитирования: Острый аппендицит у новорожденного (случай из практики) / В. В. Новосад, В. И. Ковальчук, А. А. Козич, А. В. Худовцова, Е. А. Новосад // Гепатология и гастроэнтерология. 2025. Т. 9, № 2. С. 167-171. https://doi.org/10.25298/2616-5546-2025-9-2-167-171

For citation: Navasad V, Kavalchuk V, Kozich A, Khudovcova H, Navasad K. Acute appendicitis in a newborn (case report). Hepatology and Gastroenterology. 2025;9(2): 167-171. https://doi.org/10.25298/2616-5546-2025-9-2-167-171

Введение

Аппендицит у новорожденных общепринято относить к редкой воспалительной патологии брюшной полости, так как он встречается в 0,04% случаев наблюдений у детей. Редкость его развития связана со следующими факторами: воронкообразной формой аппендикса и широким основанием; мягкой молочной пищей; преобладанием лежачего положения у младенцев; редкими инфекциями [1].

Считается, что в результате перинатальной гипоксии, инфицирования плода, морфологической и функциональной незрелости на фоне течения тяжелой формы грамотрицательного дисбактериоза может развиться геморрагический или септический инфаркт стенки червеобразного отростка, а более редкими причинами возникновения аппендицита могут быть инородные тела, сдавления тяжами брюшины при незавершенном повороте кишечника. Однако существует мнение, что острый аппендицит является нетипичной формой язвенно-некротического энтероколита периода новорожденности. В неонатальном периоде актуальным сохраняется трудность дифференциальной диагностики аппендицита с некротическим энтероколитом (НЭК), которые имеют одинаковый спектр факторов риска и схожую клиническую картину [2, 3].

В 75% наблюдений встречается интраабдоминальный аппендицит, в 25% – аппендицит в грыже. В 73–82% наблюдений происходит перфорация червеобразного отростка с развитием распространенного или локального перитонита [3].

Принципиальным является отсутствие четкой клинической картины, отсутствие ранней диагностики и, как следствие, выполнение оперативного вмешательства уже на стадии разлитого перитонита, что закономерно сопровождается очень высокой летальностью. Другим принципиально важным аспектом является различная тактика ведения новорожденных с аппендицитом и энтероколитом: в первом случае показано оперативное вмешательство, во втором – консервативное ведение пациента [3, 4].

Летальность достигает в настоящее время 22%, и основной фактор, способствующий этому, – поздняя диагностика [5].

Цель исследования – демонстрация редкого случая диагностики и лечения осложненного аппендицита у новорожденного.

Материал и методы

Данные клинического наблюдения пациента Л. в возрасте 8 суток, находившегося на лечении в отделении анестезиологии и реанимации (ОАиР) для новорожденных в УЗ «Гродненская областная детская клиническая больница» в феврале 2024 года.

Результаты и обсуждение

Ребенок доставлен в ОАиР для новорожденных из перинатального центра минуя приемный покой в возрасте 8 суток жизни с диагнозом «Инфекция специфичная для перинатального периода, неуточненная, парез кишечника, некротизирующий энтероколит (НЭК) 1а стадии, неонатальная желтуха».

Анамнез: девочка от первой беременности, первых срочных родов через естественные родовые пути в головном предлежании в сроке гестации 38 недель (272 дня) с массой тела при рождении 3040 г, длиной тела 51 см, окружностью головы 35 см, окружностью грудной клетки 33 см, оценкой по шкале Апгар 8/9б. Околоплодные воды светлые. Беременность протекала на фоне угрозы прерывания в 7 недель, острое респираторное заболевание (ОРЗ) в 16 недель, инфекционного гастроэнтерита (лечение в инфекционной больнице) в 32 недели, олигогидроамниона в 36–37 недель. Осложнения родов – плацентарные нарушения в стадии субкомпенсации, нарушения плодово-плацентарного кровотока 1б степени. Экстрагенитальная патология: субклинический гипотиреоз, миопия высокой степени, хронический тонзиллит в стадии ремиссии, хронический гастрит в стадии ремиссии.

Общее состояние после рождения удовлетворительное, находилась на совместном пребывании с матерью. На 3-и сутки – отрицательная динамика со стороны лабораторных показателей (повышение СРБ до 47 мг/л); назначена антибактериальная терапия. На 6-е сутки повышение температуры тела до 38,5°С, повышение СРБ до 73,4 мг/л; произведена смена антибактериальной терапии. Пуповинный остаток отделился на 6-е сутки. С 09.02. отмечается вздутие живота, срыв в питании, наличие застойного отделяемого по желудочному зонду. Консультирована хирургом, установлен диагноз «Парез кишечника, некротический энтероколит 1а.?» показан плановый перевод в УЗ «ГОДКБ». С 09.02. налажена

подача увлажненного O2 в кувез, в связи с гипоксемией по данным КОС. Гемодинамические показатели стабильные без кардиотонической поддержки. Выполнялась трансфузия альбумина. В возрасте 8 суток жизни ребенок в условиях реанимобиля переведен в УЗ «ГОДКБ».

Объективно на момент поступления: общее состояние ребенка тяжелое, относительно стабильное, без отрицательной динамики за время транспортировки. В кювезе температура тела на момент осмотра – 36,6°С. Проводится кислородотерапия в кювез (FiO2 0,3; SpO2 95–97%). При ревизии желудка получено гастральное отделяемое с хлопьями зелени в обьеме до 10 мл. Инфузионная терапия проводится в две периферические вены, без осложнений. Спонтанная двигательная активность повышена. Беспокойна, на осмотр реагирует оживлением двигательной активности, открывает глаза. Окружность головы – 35 см, большой родничок – 2,0 × 2,0 см, на уровне костей черепа, не напряжен. Дискомплексация костей черепа по сагиттальному шву. Глаза открывает, веки несколько отечны. Глазные яблоки плавающие, зрачки равновеликие, фотореакция «+». Лицо симметрично. Рефлексы периода новорожденности угнетены. Мышечная гипотония. Спонтанный симптом Бабинского с двух сторон. Менингеальных знаков нет. Кожные покровы бледно-розовые с сероватым оттенком, чистые, пастозные, небольшие отеки век, голеней. Видимые слизистые розовые, чистые. Конечности теплые на ощупь. Дыхание аритмичное. На вдохе легкая ретракция межреберий, симптом «качелей». В легких при аускультации ослабленное дыхание симметрично проводится с обеих сторон. ЧД – 58–64 в минуту. Тоны сердца ритмичные, приглушены, мягкий систолический шум по левому краю грудины. ЧСС – 148 в минуту. АД на правой руке – 78/48 (66) мм рт. ст., АД на правой ноге – 80/52 (68) мм рт. ст. Пульсация на бедренных артериях определяется. Живот мягкий, вздут, доступен глубокой пальпации во всех отделах. Выражен венозный рисунок на передней брюшной стенке. Гиперемии и отека передней брюшной стенки нет. Патологические образования не пальпируются. Печень – +2,0–2,5 см, селезенка не пальпируется. Перистальтика выслушивается активная. Выполнена очистительная клизма, получен темно-зеленый стул со слизью. Мочится в подгузник, диурез взят на учет. Вес при поступлении – 3165 г (+125 г за 8 дней).

Учитывая отсутствие положительной динамики за время наблюдения, сохраняющееся вздутие живота, отхождение застойного отделяемого из желудка, выполнен пассаж контраста по желудочно-кишечному тракту.

На контрольной рентгенограмме через 3 часа контрастная взвесь определяется в раздутых газом желудке и петлях тонкой и толстой кишок (рис. 1).

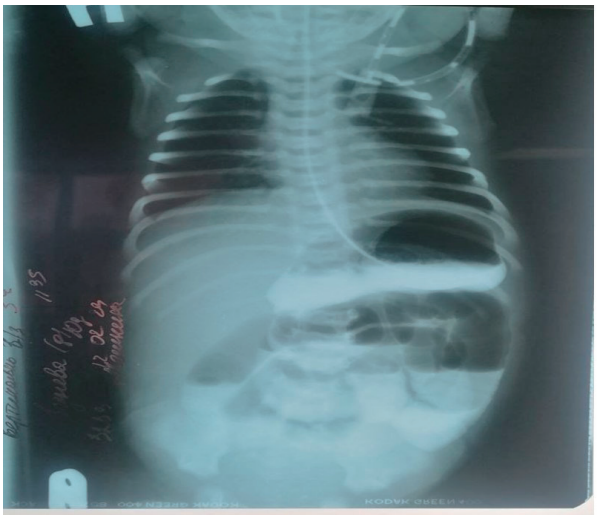

Рисунок 1 *– Контрастная взвесь в желудке и раздутых петлях кишечника*
Figure 1 *- Contrast suspension in the stomach and dilated intestinal loops.*

На контрольной рентгенограмме через 12 часов после введения контраста контрастная взвесь определяется в раздутых петлях толстого кишечника преимущественно в левых отделах (до дистальных отделов нисходящей ободочной кишки), далее контраст не проходит и на этом уровне четкий стоп контраст с выпуклым контуром – аномалия развития?, кишечная непроходимость? (рис. 2).

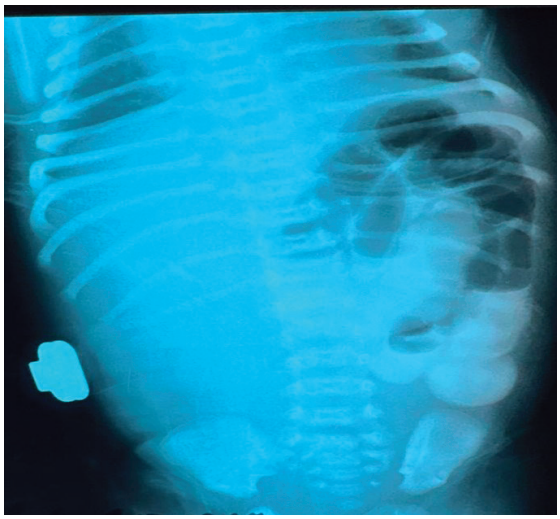

Рисунок 2 *– Контрастная взвесь в раздутых петлях кишечника с горизонтальными уровнями*
Figure 2. *- Contrast suspension in the dilated intestinal loops with horizontal levels.*

На контрольной рентгенограмме через 21 час после введения контраста контрастная взвесь определяется в раздутых петлях толстого кишечника преимущественно в левых отделах (до дистальных отделов нисходящей ободочной кишки), далее контраст не определяется. Также отмечается неправильной формы и размеров контрастированный участок на этом же уровне – вероятнее аномалия развития, продвижения контраста нет (рис. 3).

Рисунок 3 *– Рентгенологическая картина через 21 час после введения контраста*
Figure 3 *– X-ray picture 21 hours after contrasting*

Учитывая отсутствие положительной динамики за время наблюдения, сохраняющееся вздутие живота, отхождение застойного отделяемого из желудка отсутствие динамики продвижения контрастного вещества по кишечнику показано оперативное лечение, проведение общей анестезии.

Выполнено оперативное вмешательство: лапаротомия, адгезиолизис, вскрытие абсцесса, аппендэктомия, цекостомия, шинирование подвздошной кишки, лаваж и дренирование брюшной полости.

Ход операции. После обработки операционного поля раствором септоцида выполнена верхняя поперечная лапаротомия справа. Вскрыта брюшная полость. При ревизии выявлено, что в правой подвздошной области имеется конгломерат из петель тонкой и толстой кишок. При попытке разъединения вскрылся абсцесс, получено около 5 мл густого вязкого гноя. Взят посев. При дальнейшем разъединении спаек выявлена верхушка червеобразного отростка до 1,5 см длиной, фиксирована к слепой кишке. На расстоянии около 1,0 см от слепой кишки у основания червеобразного отростка имеется перфорационное отверстие. В этом месте червеобразный отросток грязно-серого цвета, с наложением фибрина. Выполнена аппендэктомия (рис. 4, 5).

Через отверстие в слепой кишке выполнено шинирование подвздошной кишки на расстоянии 35 см и выведена цекостома через отдельный разрез на передней брюшной стенке справа. Шинирующая трубка фиксирована к коже. Ревизия тонкого кишечника с последующим адгезиолизисом, серозный покров подвздошной кишки инъецирован, имеются участки десерозации, признаков кровотечения нет. Данных за незавершенный поворот кишечника не выявлено. Выполнен лаваж брюшной полости до чистых вод. В полость малого таза поставлена дренажная трубка, фиксирован к коже. Контроль на гемостаз. Послойный шов раны. Асептическая повязка.

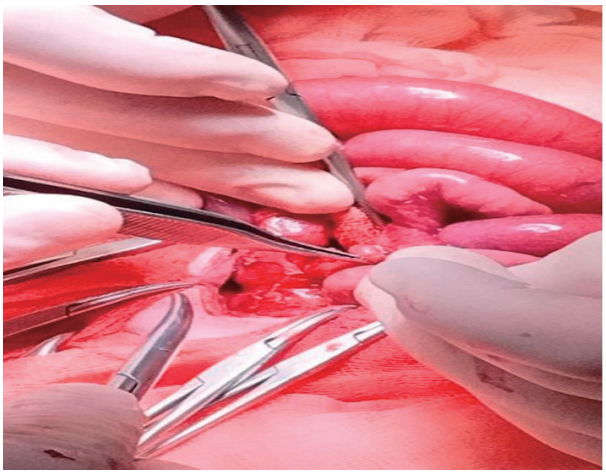

Рисунок 4 *– Червеобразный отросток интраоперационно*
Figure 4 *– Appendicectomy intraoperatively*

Рисунок 5 *– Червеобразный отросток после удаления*
Figure 5 *– The appendix after surgery*

Послеоперационный период без осложнений. Ребенок выписан домой в удовлетворительном состоянии на 18-е сутки.

Выводы

Представлен случай из практики, с которым хирурги в нашем стационаре столкнулись впервые. Проанализировав литературу, полагаем, что данное осложнение, вероятнее всего, возникло на фоне течения НЭК. Несмотря на сложность заболевания, пациент был выписан с выздоровлением. На контрольном обследовании в 2025 году отклонений в развитии ребенка не выявлено.

References

1. Bocharov RV, Pogorelko VG, Yushmanova AB, Karavaev AV, Semchenko EA. Klinicheskie sluchai ostrogo appendicita u novorozhdennyh [Clinical cases: acute appendicitis in newbons]. *Rossijskij vestnik detskoj hirurgii, anestezi-ologii i reanimatologii* [Russian journal of pediatric surgery, anesthesia and intensive care]. 2020;10(2):203-208. doi: 10.17816/psaic600. edn: DOBNPZ. (Russian).
2. Beljaev MK, Fedorov KK, Beljaev AM. Ostryj appendicit u novorozhdennyh – oslozhnenie ili morbus sui generis? In: Materialy Vserossijskoj nauchno-prakticheskoj konferencii s mezhdunarodnym uchastiem «Detskaja hirurgija, problemy i reshenija», posvjashhjonnoj pamjati Beljaeva Sergeja Aleksandrovicha; 2022 Sep 15; Barnaul. Barnaul: Altajskij gosudarstvennyj medicinskij universitet; 2022. p. 2. (Scientist (Russia)); № 4, suppl.). edn: QAZPHS. (Russian).
3. Ayoub BH, Al Omran Y, Hassan A, Al Hindi S. The importance of timely detection and management in neonatal appendicitis. *BMJ Case Rep.* 2014;2014:bcr2014203663. doi: 10.1136/bcr-2014-203663.
4. Karpova IYu, Nikolaichuk VA, Pyatova ED. Samoamputacija cherveobraznogo otrostka u novorozhdennogo pri jazvenno-nekroticheskom jenterokolite s posledujushhim razvitiem rannej spaechnoj kishechnoj neprohodimosti [Selfamputation of vermiform appendix in a newborn baby with ulcerative-necrotic enterocolitis with subsequent development of early commissural intestinal obstruction]. *Detskaja hirurgija* [Russian journal of pediatric surgery]. 2016;20(2):111-112. doi: 10.18821/1560-9510-20-2-111-112. edn: VQUFBV. (Russian).
5. Avramenko VJu, Antoshkina EP, Afukov II, Baradieva PZh, Bochkareva AK, Garmashov JuA, Degtjareva MV, Zvonkov DA, Iova AS, Ionushene SV, Karavaeva SA, Kozlov JuA, Kovalkov KA, Krasnov PA, Krjukov EJu, Krjukova IA, Mokrushina OG, Novozhilov VA, Ochirov ChB, Povarincev KO, Podkamenev VV, Razumovskij AJu, Rasputin AA, Rogatkin SO, Sajdasheva JeI, et al. Hirurgicheskie bolezni nedonoshennyh detej. Nacionalnoe rukovodstvo. Moskva: GJeOTAR-Media; 2019. 592 p. edn: TXMEWG. (Russian).

Конфликт интересов. Авторы заявляют об отсутствии конфликта интересов.

Финансирование. Исследование проведено без спонсорской поддержки.

Соответствие принципам этики. Исследование одобрено локальным этическим комитетом.

Сведения об авторах:

Новосад Василий Васильевич, канд. мед. наук, доцент, Гродненский государственный медицинский университет, e-mail: vass1980@mail.ru, ORCID: 0000-0002-7591-5067

Ковальчук Виктор Иванович, Гродненский государственный медицинский университет, д-р мед. наук, профессор, e-mail: vi_kavalchuk@mail.ru

Козич Александр Александрович, Гродненская областная детская клиническая больница, e-mail: Dr.alex_80@mail.ru

Худовцова Анна Викторовна, Гродненская областная детская клиническая больница, e-mail: annahudovcova@gmail.com

Новосад Екатерина Анатольевна, Гродненский областной клинический перинатальный центр, e-mail: katjanovosad@mail.ru

Conflict of interests. The authors declare no conflict of interests.

Financing. The study was perfomed without external funding.

Conformity with principles of ethics. The study was approved by the local ethics committee.

Information about the authors:

Navasad Vasilij, PhD (Medicine), Associate Professor, Grodno State Medical University, vass1980@mail.ru, ORCID: 0000-0002-7591-5067

Kavalchuk Viktor, PhD, MD (Medicine), Professor, Grodno State Medical University, e-mail: vi_kavalchuk@mail.ru

Kozich Aleksandr, Grodno Regional Clinical Pediatric Hospital, e-mail: Dr.alex_80@mail.ru

Khudovcova Hanna, Grodno Regional Clinical Pediatric Hospital, e-mail: annahudovcova@gmail.com

Navasad Katerina, Grodno Regional Clinical Perinatal Center, e-mail: katjanovosad@mail.ru

Поступила: 15.08.2025
Принята к печати: 19.09.2025

Received: 18.08.2025
Accepted: 19.09.2025